In the name of Allah, the Most Gracious, the Most Merciful

LA FACULTÉ .Net

SEEK KNOWLEDGE

Copyright disclaimer

"La faculté" is a website that collects copyrights-free medical documents for non-lucratif use.
Some articles are subject to the author's copyrights.
Our team does not own copyrights for some content we publish.
"La faculté" team tries to get a permission to publish any content; however , we are not able to contact all the authors.
If you are the author or copyrights owner of any kind of content on our website, please contact us on: facadm16@gmail.com
All users must know that "La faculté" team cannot be responsible anyway of any violation of the authors' copyrights.
Any lucrative use without permission of the copyrights' owner may expose the user to legal follow-up.

ENSEIGNEMENT DU MODULE D'ANATOMIE PATHOLOGIQUE GENERALE

Responsable: N.TERKI
Coordinateur: N.CHAHER

Généralités sur les tumeurs

N.CHAHER, N.TERKI

Plan

1. Introduction
2. Définition d'une tumeur
3. Bases des classifications des tumeurs
4. Nomenclature des tumeurs
5. Caractères généraux des tumeurs bénignes
6. Caractères généraux des tumeurs malignes
7. Composition d'une tumeur
8. Critères distinctifs entre tumeurs bénignes et malignes
9. Limites de la distinction bénin/malin
10. Évaluation du pronostic des cancers
11. Démarche diagnostique des tumeurs
12. Collaboration au sein de l'équipe médicale

1. Introduction

Le développement et la croissance d'un tissu ou d'un organe sont conditionnés par des processus complexes permettant la régulation des différentes étapes de la vie d'une cellule: la prolifération, la différenciation, la sénescence et la mort cellulaire programmée.

Tous ces phénomènes sont mis en jeu lors du renouvellement des cellules dont la durée de vie est limitée.

Au sein d'un tissu, l'équilibre entre ces processus est à l'origine de l'homéostasie tissulaire.

Les anomalies de cette homéostasie, par augmentation de la prolifération et/ou diminution de la mort cellulaire, sont à l'origine de l'accumulation des cellules aboutissant à la formation d'une tumeur macroscopiquement visible.

2. Définition d'une tumeur

Le terme « tumeur » désignait autrefois toute augmentation de volume, localisée déformant un organe ou une partie du corps telles que:

· des collections liquidiennes collectées dans une cavité préformée

· des tuméfactions d'origine inflammatoire ;

· des hypertrophies tissulaires d'origine dystrophique (goitre) ;

· des lésions liées à des désordres d'origine embryologique (dysembryoplasies).

La définition actuelle est plus restrictive et repose sur la notion d'homéostasie des tissus.

Le terme de tumeur (synonyme : « néoplasme » ou « néoplasie ») = prolifération cellulaire excessive aboutissant à une masse tissulaire ressemblant +ou - au tissu normal homologue (adulte ou embryonnaire), ayant tendance à persister et à croître, témoignant de son autonomie biologique.

3. Bases des classifications des tumeurs

La classification des tumeurs est fondée sur:

- organe et/ou tissu d'origine
- type histologique
- Caractère bénin ou malin

Le diagnostic est fondé sur l'histologie, mais fait de plus en plus souvent appel à des techniques complémentaires telles que l'immunohistochimie, la cytogénétique et autres technique de biologie moléculaire.

4. Nomenclature des tumeurs

- L'examen anatomopathologique d'une tumeur a pour objectif d'établir le type, le grade histologique et le stade (c'est-à-dire l'extension) et d'évaluer le pronostic ; ce qui contribue à déterminer le traitement le plus approprié pour le patient.
- La nomenclature des tumeurs suit une terminologie précise
- Un nom de tumeur se compose généralement d'une racine et d'un suffixe, et peut être associé à un adjectif.
- La racine définit la différenciation (*adéno* désigne une tumeur glandulaire, *rhabdomyo* une tumeur musculaire striée, *leiomyo* une tumeur musculaire lisse).

Le suffixe :

· **ome:** utilisé pour nommer les tumeurs bénignes (adénome, rhabdomyome, leiomyome). Existe des exceptions (ex: le lymphome et le mélanome sont des tumeurs malignes);

· **matose:** désigne la présence de tumeurs multiples ou diffuses (lipomatose, angiomatose, leiomyomatose, adénomatose);

· **carcinome:** désigne une tumeur maligne épithéliale (ex : adénocarcinome);

· **sarcome:** désigne une tumeur maligne conjonctive (ex : rhabdomyosarcome);

· **blastome** désigne une tumeur embryonnaire (ex : rétinoblastome, néphroblastome ou neuroblastome).

Remarque: Les tumeurs sont classées en fonction de critères histologiques communs, définis par les classifications internationales, éditées par l'OMS (remise à jour régulière).

En pratique, les tumeurs sont classées en fonction de l'organe dont elles dérivent (ex : sein, foie, rein, os), puis en fonction de leur type histologique.
Le type histologique correspond à la cellule normale dont la tumeur semble dériver.

Classification de quelques tumeurs épithéliales

Cellule ou tissu d'origine	Tumeur bénigne	Tumeur maligne
Épithélium malpighien	Papillome malpighien	Carcinome épidermoïde
Épithélium urothélial	Papillome urothélial*	Carcinome urothélial*
Épithélium glandulaire	Adénome	Adénocarcinome

* Dans certains cas, la distinction bénin/malin ne peut pas être faite ; on utilise alors le terme de tumeur urothéliale

Classification de quelques tumeurs conjonctives

Cellule ou tissu d'origine	Tumeur bénigne	Tumeur maligne
Fibroblastes	Fibrome	Fibrosarcome
Cellules musculaires lisses	Leiomyome	Leiomyosarcome
Cellules musculaires striées	Rhabdomyome	Rhabdomyosarcome
Adipocytes	Lipome	Liposarcome
Cellules endothéliales	Angiome	Angiosarcome
Cellules cartilagineuses	Chondrome	Chondrosarcome
Cellules osseuses	Ostéome	Ostéosarcome

Classification de quelques tumeurs des tissus hématopoïétiques

Cellule ou tissu d'origine	Tumeur bénigne	Tumeur maligne
Lymphocytes		Syndromes lympho-prolifératifs Lymphomes non Hodgkiniens
Myéloïdes		Syndromes myéloprolifératifs

Classification de quelques tumeurs dérivées d'autres tissus

Cellule ou tissu d'origine	Tumeur bénigne	Tumeur maligne
Mélanocyte	Naevus naevo-cellulaire	Mélanome
Mésothélium	Mésothéliome bénin	Mésothéliome malin
Tissu méningé	Méningiome	
Nerf périphérique	Schwannome	Tumeur maligne des gaines nerveuses périphériques
Cellules gliales	Astrocytome	

Classification des tumeurs du tissu germinal et des annexes embryonnaires

Cellule ou tissu d'origine	Tumeur bénigne	Tumeur maligne
Gonies		Séminome
Sac vitellin		Mésothéliome malin
Placenta	Mole hydatiforme	Choriocarcinome
Disque embryonnaire		Carcinome embryonnaire
Complexes (pluritissulaire)	Tératome mature	Tératome immature (malin)

Classification de quelques tumeurs du blastème embryonnaire

Tissu embryonnaire	Tumeur bénigne	Tumeur maligne
Nerveux		Neuroblastome
Renal		Néphroblastome
Hépatique		Hépatoblastome

5. Caractères généraux des tumeurs bénignes

5.1. Caractères évolutifs

Les tumeurs bénignes se développent localement et restent cantonnées au tissu dans lequel elles ont pris naissance.
Leur croissance est lente mais elles peuvent atteindre un volume et un poids importants.
Elles ne récidivent pas après ablation chirurgicale complète.
Ces tumeurs ne métastasent jamais.

Leur évolution est généralement favorable mais elles peuvent engendrer des complications graves voire mortelles, en raison de leur siège ou de désordres métaboliques.

Ex:

· un méningiome du trou occipital peut avoir une évolution mortelle en provoquant un engagement du tronc cérébral à travers l'orifice occipital ;

· un adénome parathyroïdien est responsable d'une hyperparathyroïdie avec une hypercalcémie parfois fatale.

5.2. Caractères macroscopiques

Il s'agit de tumeurs circonscrites, bien limitées, nettement séparées des tissus avoisinants, parfois même entourées par une capsule (coque faite de tissu conjonctif).

Cette limitation explique la facilité de l'exérèse chirurgicale et la possibilité d'une exérèse limitée à la seule tumeur (ex: adénofibrome du sein, léiomyome de l'utérus).

Adénofibrome

5.3. Caractères histologiques

Le tissu tumoral reproduit de très près la structure du tissu initial (tumeur différenciée). Les cellules ont une morphologie normale et ne présentent aucun caractère de malignité.

Il n'y a pas d'envahissement des tissus voisins. Les tumeurs bénignes refoulent sans les détruire les tissus sains de voisinage : elles sont expansives (ex : adénome de la thyroide).

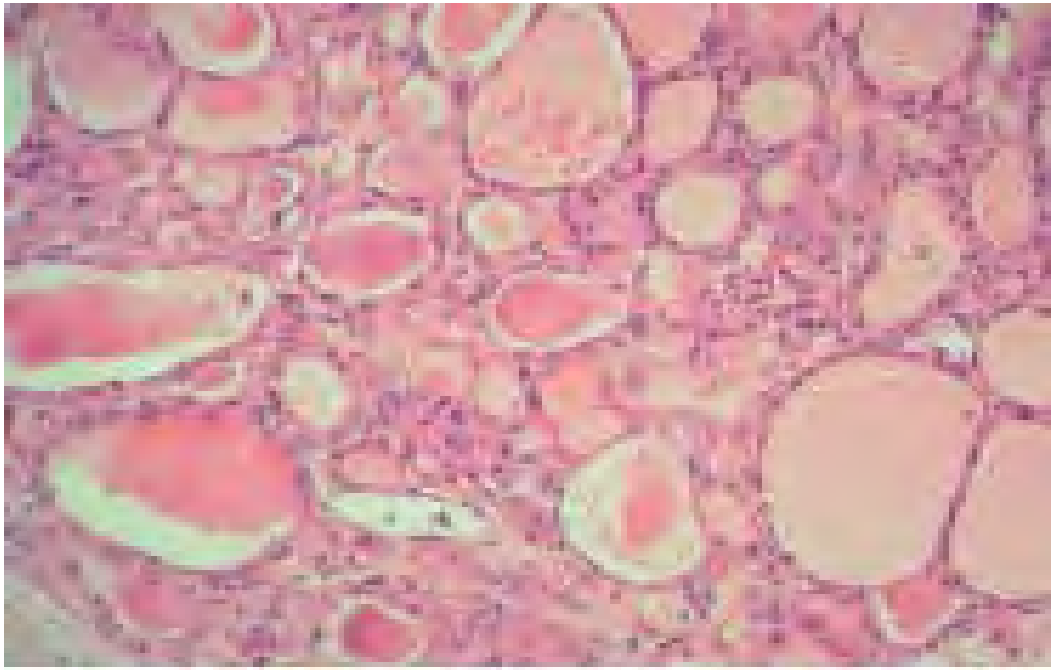

Adénome de la thyroïde. L'aspect est très proche de celui observé dans le parenchyme thyroïdien normal

6. Caractères généraux des tumeurs malignes

6.1. Prolifération cellulaire excessive

La prolifération est liée à la multiplication des descendants d'une ou plusieurs cellules anormales. C'est la notion de clonalité.
Un clone est un ensemble de cellules dérivées d'une seule cellule initiale.

Une tumeur est dite poly- oligo- ou monoclonale, selon qu'elle se développe à partir de plusieurs, quelques ou une seule cellule.

6.2. Masse tissulaire ressemblant plus ou moins à un tissu normal

Les caractères cytologiques et architecturaux de ce nouveau tissu réalisant un aspect plus ou moins proche de celui du tissu normal homologue adulte ou embryonnaire.
Cette ressemblance définit une notion fondamentale la différenciation tumorale.

Plus la fonction et la structure tumorales se rapprochent de la fonction et de la structure du tissu normal, plus la tumeur est dite différenciée.

6.3. Tendance à persister et à croître

La prolifération tumorale se poursuit après la disparition du « stimulus » qui lui a donné naissance. La prolifération tumorale est biologiquement autonome.

6.4. Succession d'événements génétiques

Ces anomalies génétiques s'accumulent généralement en plusieurs années. La conséquence de ces anomalies génétiques est l'acquisition de nouvelles propriétés, dont :

· la capacité de générer leurs propres signaux mitogènes;

· de résister aux signaux externes d'inhibition de la croissance;

· de proliférer sans limite (immortalisation);

· d'infiltrer les tissus adjacents;

· de constituer une néo-vascularisation (angiogénèse).

6.5. Caractères évolutifs

Les tumeurs malignes ont habituellement une croissance rapide. Elles donnent naissance à une dissémination tumorale à distance (surtout par voie lymphatique et sanguine) avec éclosion et développement de tumeurs secondaires dans d'autres viscères: les métastases.

Les tumeurs malignes ont tendance à récidiver après éradication locale. L'évolution, en l'absence de traitement, se fait spontanément vers la mort.

Mélanome malin

Métastases vertébrale

Métastases cérébrales

6.6. Caractères macroscopiques

Les tumeurs malignes sont mal limitées, non encapsulées; elles détruisent et envahissent l'organe dans lequel elles ont pris naissance, ainsi que les organes de voisinage.

Leurs contours sont irréguliers. Les foyers de nécrose et d'hémorragie sont habituels.

6.7. Caractères histologiques

Les cellules tumorales malignes présentent habituellement des caractères anormaux

(caractères cytologiques de malignité).

Le tissu tumoral est plus ou moins différencié.

Quand il est différencié, Il «caricature » le tissu normal dont il dérive.

6.8. Types histologiques: Au sein d'un même organe, les différents types histologiques de tumeurs peuvent montrer des différences dans leurs modes d'évolution et d'extension, leurs pronostics et leur réponses aux traitements.

Ex: Au niveau de l'estomac: un adénocarcinome bien différencié, un carcinome à cellules indépendante, un GIST et un lymphome malin Non Hodgkinien.

Les traitements sont donc adaptés en fonction du type histologique de chaque tumeur.

6.9. Différenciation tumorale

La différentiation d'une tumeur est sa tendance à ressembler à un tissu normal ou embryonnaire. La tumeur est dite :

-bien différenciée, lorsqu'elle ressemble nettement et de façon homogène au tissu normal;

-peu différenciée lorsque la ressemblance est lointaine ou focale;

-indifférenciée, ou anaplasique (difficile de reconnaitre morphologiquement la nature (épithéliale ou mésenchymateuse ou pour une tumeur épithéliale la différenciation glandulaire ou malpighienne).

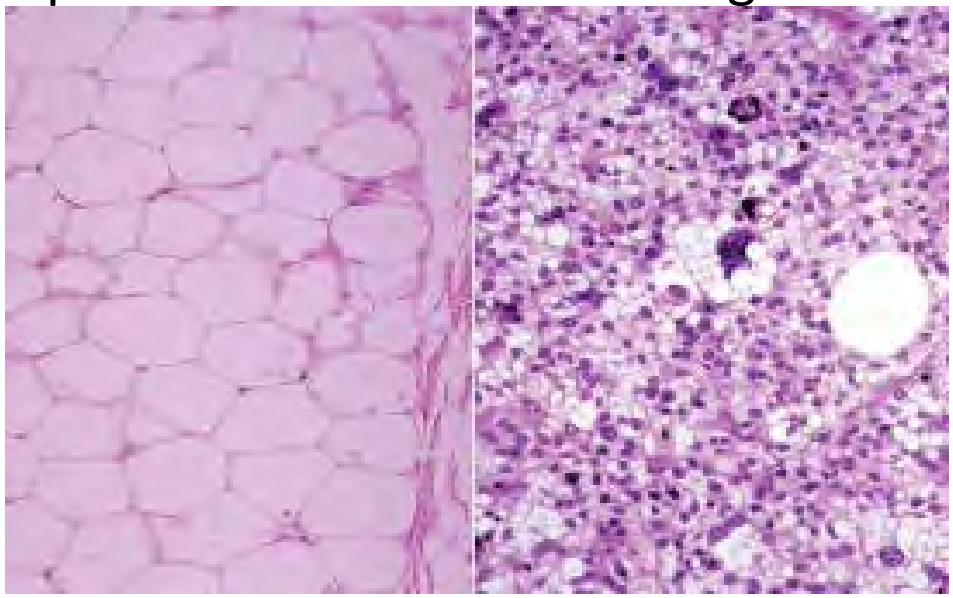

Différentiation tumorale : Liposarcome bien différentié (à gauche) ou peu différentié (à droite)

7. Composition d'une tumeur maligne

Le tissu tumoral est constitué :

· de cellules tumorales : cellules prolifératives anormales ;

· d'un tissu de soutien (= stroma tumoral) fait de cellules et de substance extra-cellulaire dans laquelle est située la vascularisation tumorale.
Les cellules du stroma ne présentent pas les anomalies génétiques des cellules tumorales.

8. Critères distinctifs entre tumeurs bénignes et malignes

Les caractères des tumeurs malignes ou cancers s'opposent point par point à ceux des tumeurs bénignes

Tableau récapitulatif tumeurs bénignes/malignes

Tumeurs bénignes	Tumeurs malignes
Bien limitée	Mal limitée
Encapsulée	Non encapsulée
Histologiquement semblable au tissu d'origine (bien différenciée)	Plus ou moins semblable au tissu d'origine
Cellules régulières	Cellules irrégulières (cellules cancéreuses)
Croissance lente	Croissance rapide
Refoulement sans destruction des tissus voisins	Envahissement des tissus voisins
Pas de récidive locale après exérèse complète	Exérèse complète difficile. Récidive possible après exérèse supposée complète
Pas de métastase	Métastases

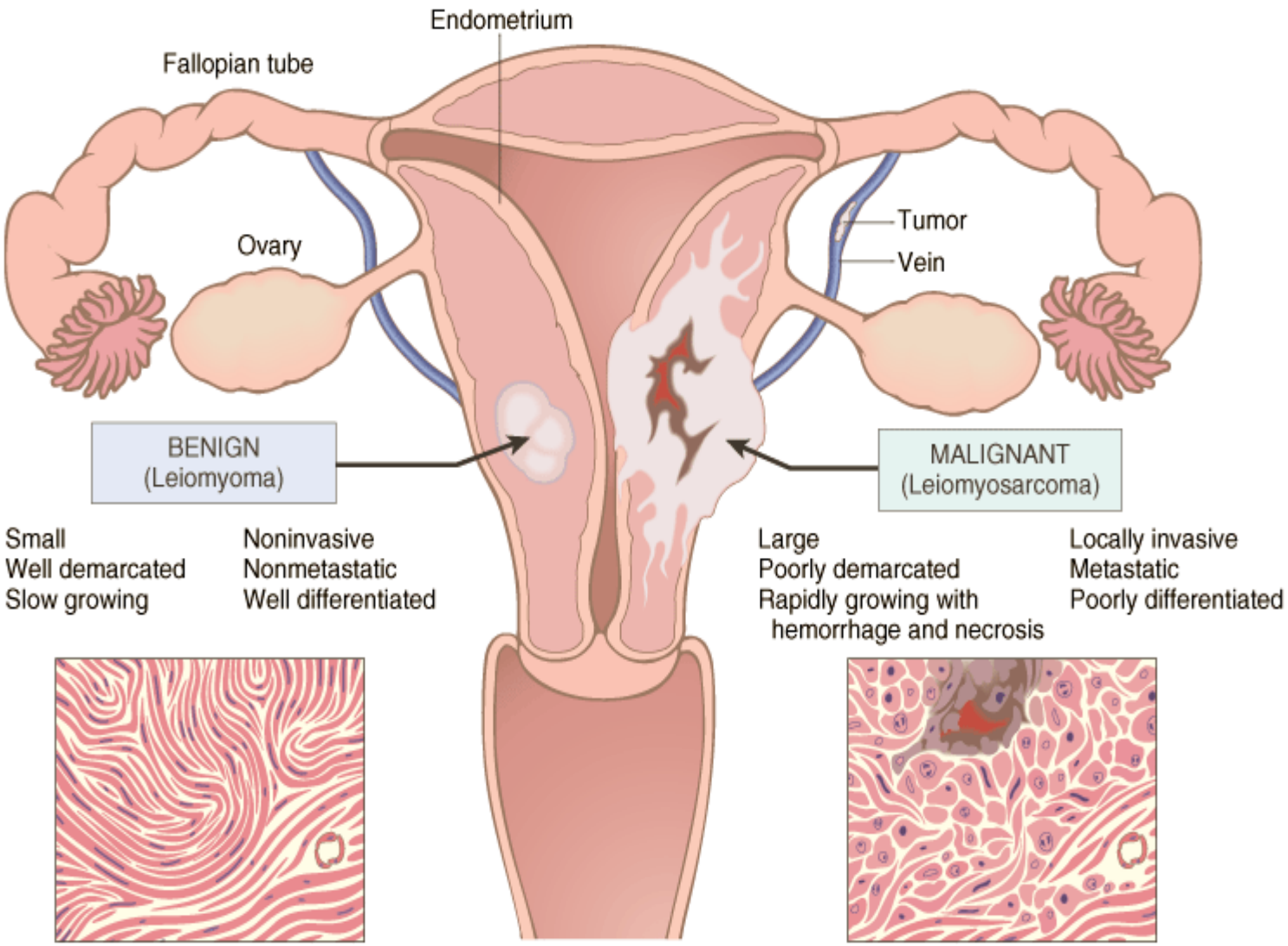

Comparaison entre tumeur Benigne (Leiomyome) et tumeur maligne (leiomyosarcome)

9. Limites de la distinction bénin/malin

Les caractères opposant les tumeurs bénignes et les tumeurs malignes constituent un schéma valable dans la plupart des cas. Parfois il existe **un continuum entre certaines tumeurs bénignes et tumeurs malignes**

Adénomes coliques et adénocarcinomes coliques, tumeurs urothéliales papillaires, astrocytomes, tumeurs épithéliales de l'ovaire.
Ce continuum appelé « progression tumorale » correspond à l'acquisition progressive par la tumeur d'un phénotype de malignité, d'anomalies chromosomiques et géniques en nombre croissant.

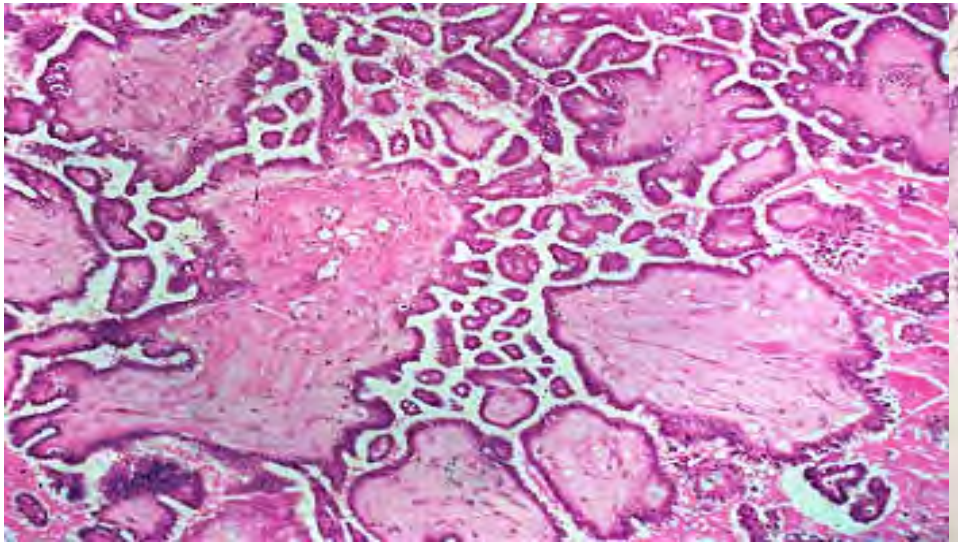

Tumeur séreuse borderline

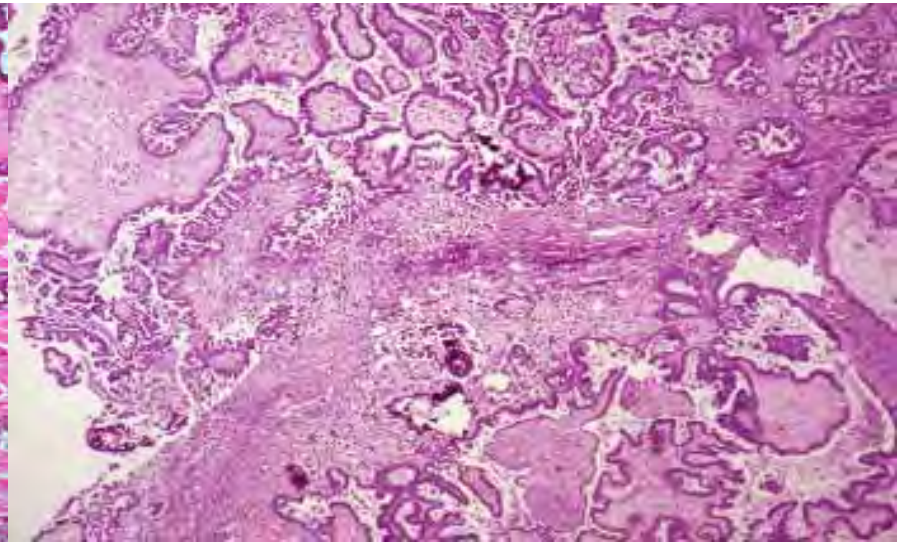

Cystadénocarcinome papillaire séreux

Tumeurs d'agressivité locale

Caractères histologiques bénins contrastant avec une infiltration des tissus avoisinants et une tendance à la récidive en raison des difficultés de l'exérèse (ex : les fibromatoses).

Tumeurs à malignité locale

Tumeur dont les caractères histologiques et macroscopiques sont malins mais dont l'agressivité est locale. Le pronostic est plus favorable que ne le laisserait supposer le caractère infiltrant de la tumeur (ex: carcinome basocellulaire de la peau).

Les critères macroscopiques et microscopiques d'une tumeur ne permettent parfois pas d'en affirmer la nature bénigne ou maligne (ex: tumeurs endocrines bien différenciées).

Dans certains cas, cette nature maligne ne peut être affirmée que par la survenue de métastases (ex: phéochromocytome).

10. Évaluation du pronostic des cancers

La classification des tumeurs en fonction de l'organe d'origine et de leur type histologique fournit des informations importantes pour évaluer leur pronostic.

Toutefois, d'autres paramètres permettent de préciser le potentiel évolutif (facteurs pronostiques). Il s'agit de:

- Degré de différenciation (grade)
- Degré d'extension (stade) de la tumeur
- Certains marqueurs moléculaires

10. 1 - Grade

Le grade d'un cancer se fonde sur des critères histologiques tels le degré de différenciation tumorale, l'activité mitotique, le degré d'atypies cyto-nucléaires ou l'extension de la nécrose.

Il est défini différemment selon l'organe considéré.

Ex: le score de Scarff-Bloom-Richardson des carcinomes mammaires prend en compte 3 variables: la différenciation glandulaire, les atypies cyto-nucléaires et le nombre de mitoses.

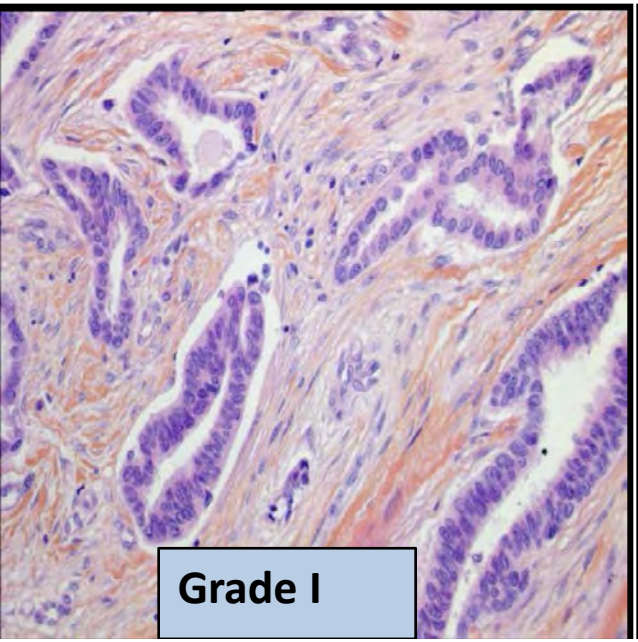

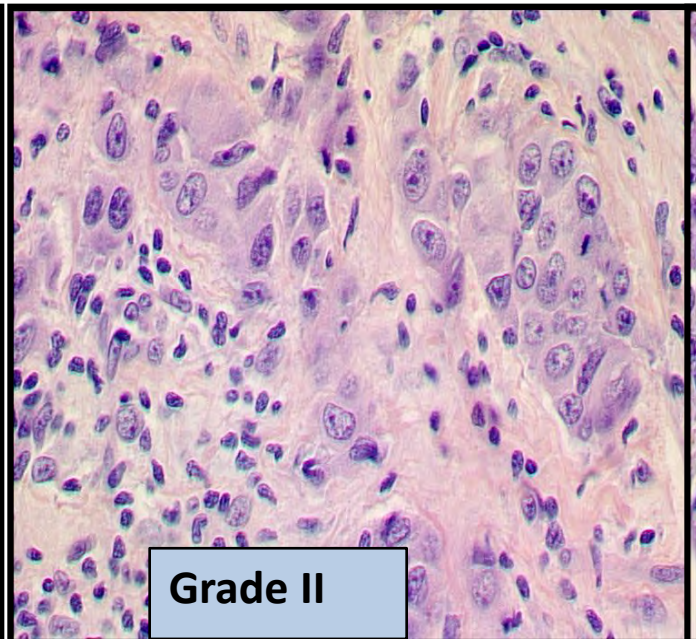

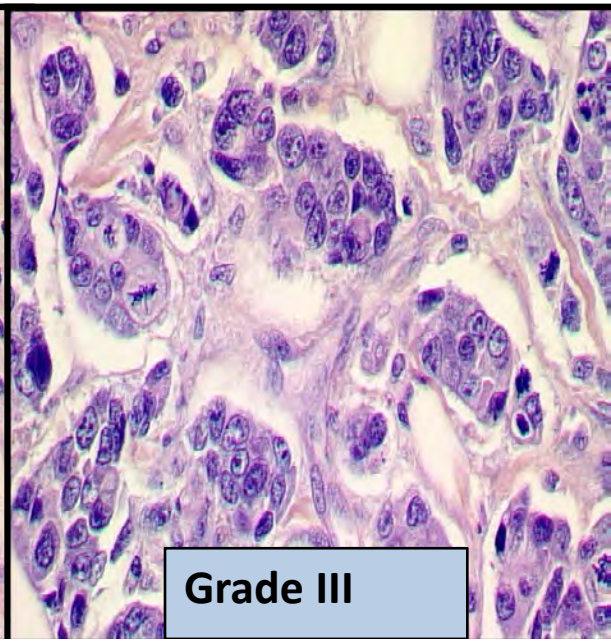

10. 2 - Stade

Le stade (ou degré d'extension) des cancers est défini selon le système de stadification internationale TNM.

Il est basé sur la taille de la tumeur primitive et/ou son extension aux tissus et organes de voisinage (T), l'importance de la dissémination aux ganglions lymphatiques régionaux (N) et la présence ou l'absence de métastases (M).

Chacune de ces trois lettres est suivie d'un chiffre variant de 0 (absent) à 4 au maximum, ou d'un X en cas d'impossibilité d'évaluation.
Ces chiffres peuvent être suivis d'une lettre, qui apporte une précision supplémentaire. Ex:

c TNM: TNM clinique= définit l'opérabilité de la tumeur

p TNM: TNM fait par un pathologiste= Réévalue le TNM après chirurgie.

y TNM: TNM post thérapeutique (radiothérapie ou chimiothérapie)

Le score TNM permet ensuite de déterminer le stade (ex : adénocarcinome colique T3N0M0 = stade IIA, ou T3N1aM0 = stade IIIB).

10. 3 - Marqueurs pronostiques

Ces marqueurs permettent soit de préciser le pronostic spontané, soit de prévoir une réponse à un traitement.

Il sont définis par des techniques d'l'immunohistochimie, la cytométrie en flux, l'hybridation *in situ*, etc...

Remarque: **Si la taille tumorale T correspond à la taille en mm dans les organes pleins, dans les organes creux elle correspond à l'infiltration des tuniques de la paroi.**

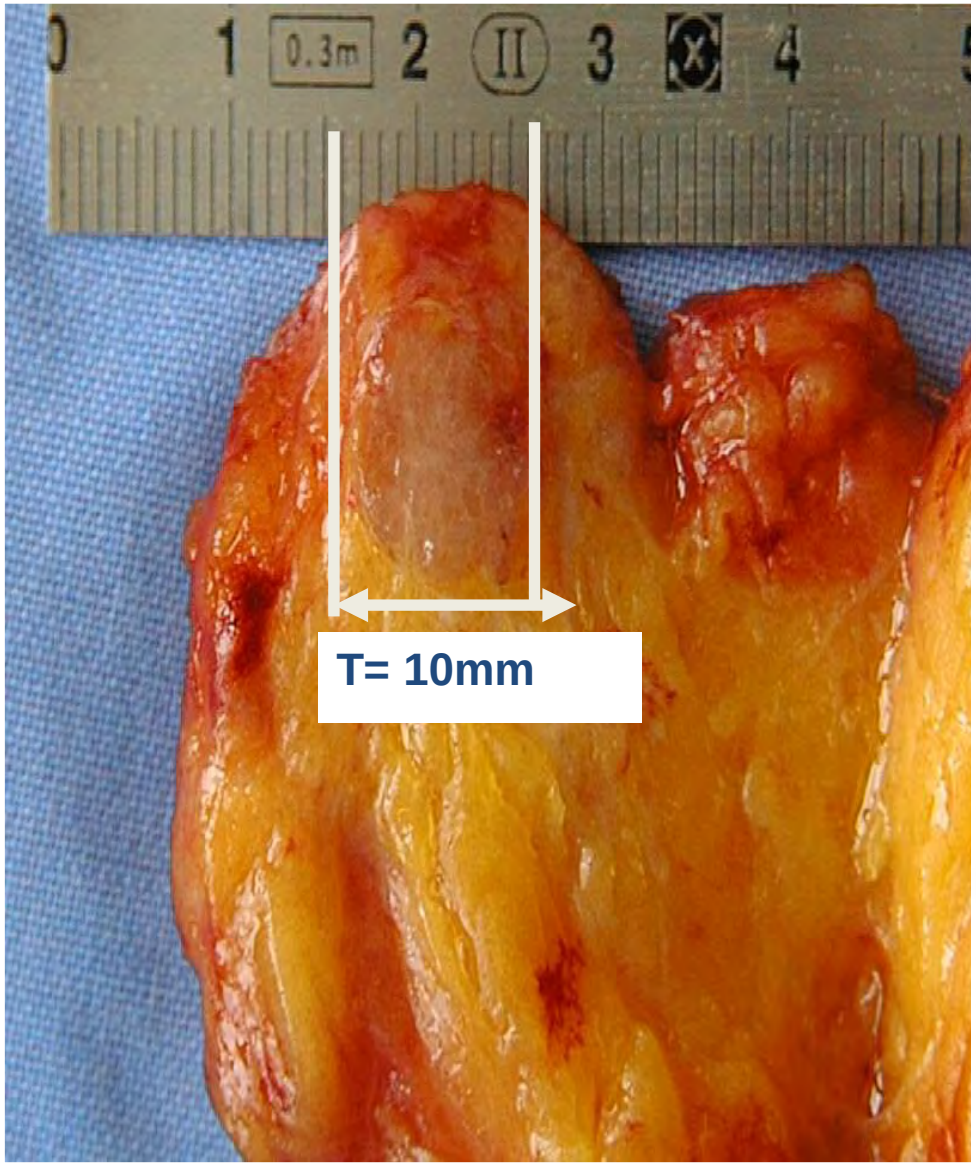

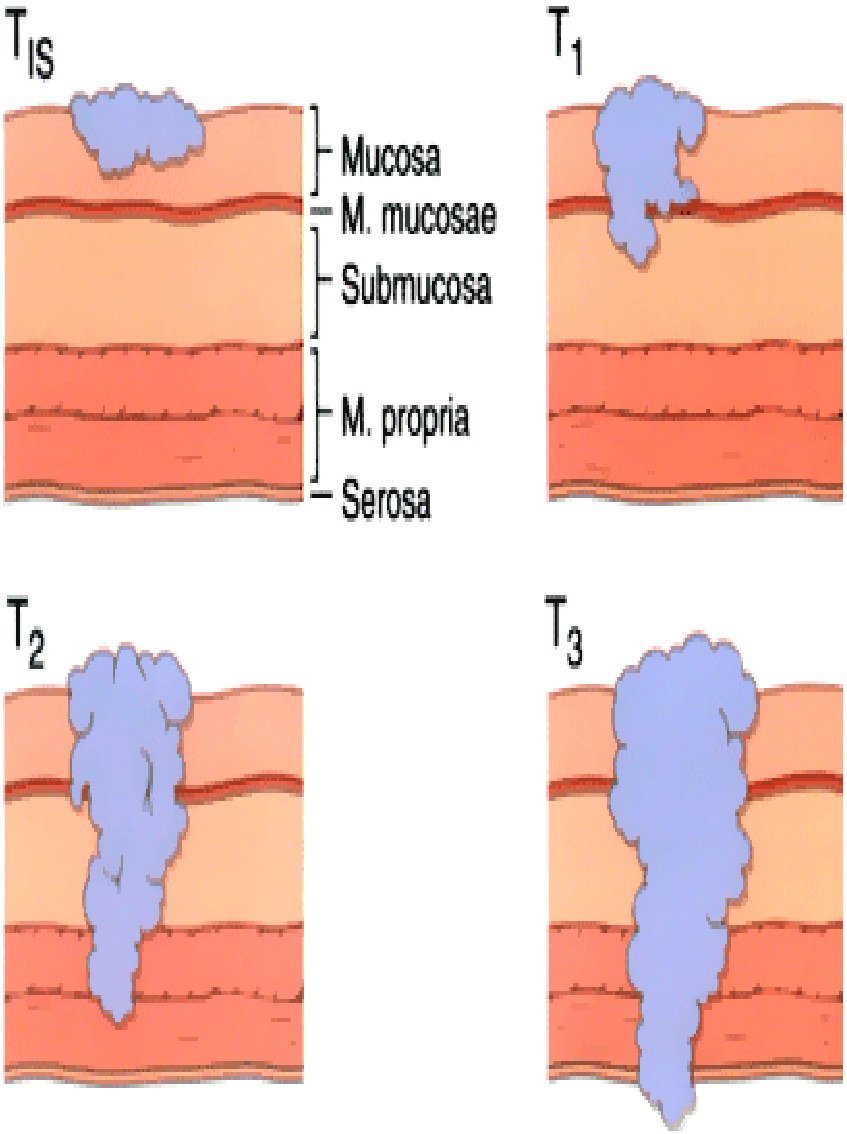

11. Démarche diagnostique des tumeurs

Clinique: Douleurs, saignements, troubles fonctionnels, déformation, tuméfaction, découverte fortuite.....

Biologie: FNS, Bilan hormonal, Bilan phospho-calcique

Radiologie: Ttx, échographie, Mammographie, TDM, IRM

Etude anatomopathologique: a pour but de préciser :

- Le type histologique
- Son agressivité et son pronostic
- Sa capacité à répondre à des traitements

11. 1 - Diagnostic anatomo- pathologique

Le diagnostic cyto- ou histologique nécessite de disposer d'échantillons de bonne qualité, représentatifs de la tumeur et n'ayant pas subi d'altérations pendant leur prélèvement ou leur transport.

11.1.1. Types de prélèvements

Le choix du type de prélèvement est discuté en fonction notamment du patient (état général, antécédents, urgence, souhaits), des hypothèses diagnostiques et des possibilités thérapeutiques.

Prélèvements cytologiques

Ex: frottis de lésions cutanéomuqueuses, aspirations bronchiques, cytoponction d'organes profonds.

Non invasif. Dc d'orientation++.

Biopsies par voies endoscopiques

Peu invasives et permettent souvent un diagnostic (ex : typage d'une tumeur bronchique, gastrique ou colique).
Résultat fiable et permet d'entreprendre le traitement (ex : lymphome gastrique, carcinome bronchique à petites cellules, ADK colique).

Biopsies d'organes profonds

Elles constituent une alternative pour les organes pleins (ex : nodule hépatique ou pancréatique).

Prélèvements chirurgicaux

Plus invasifs. Il faut toutefois encore distinguer les prélèvements à visée uniquement diagnostique qui peuvent être de petite taille, (ex: biopsie ganglionnaire ou médiastinale) et les résections à but thérapeutique. Ce sont ces derniers prélèvements qui fourniront le plus d'informations (ex : le stade d'un adénocarcinome colique dans une iléocolectomie).

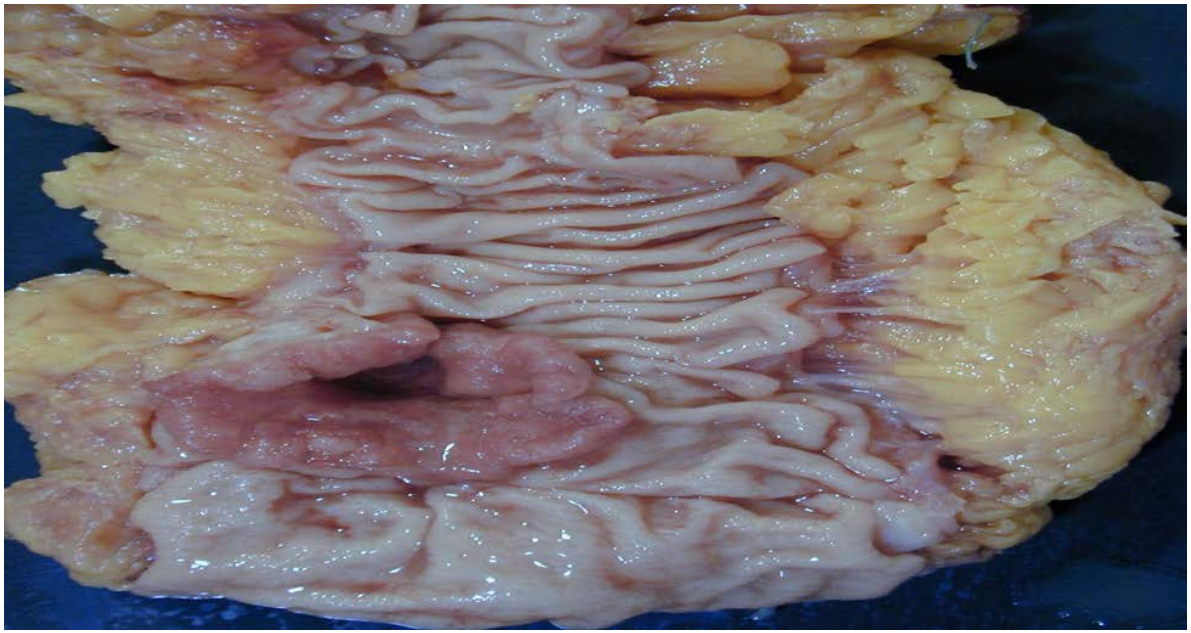

11.1.2. Diagnostic morphologique

Examens cytologiques: Coloration MGG, Papanicolaou, IHC...

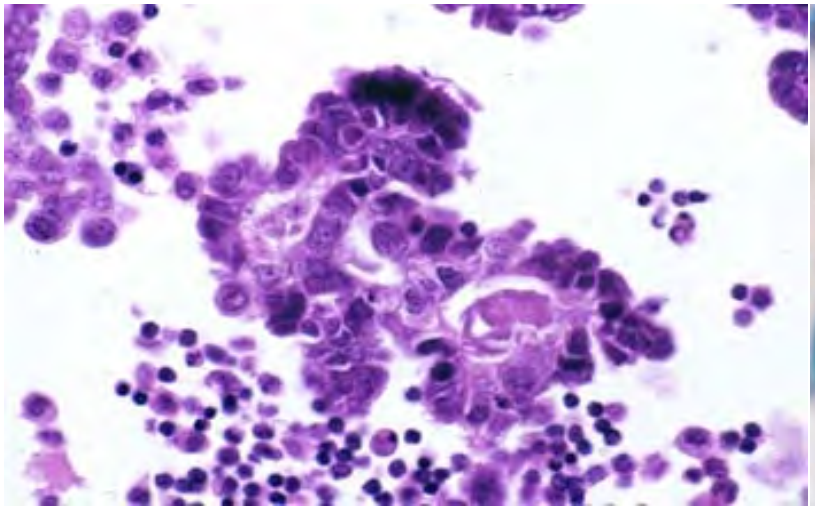

Liquide d'ascite: métastase d'un cystadénocarcinome papillaire de l'ovaire

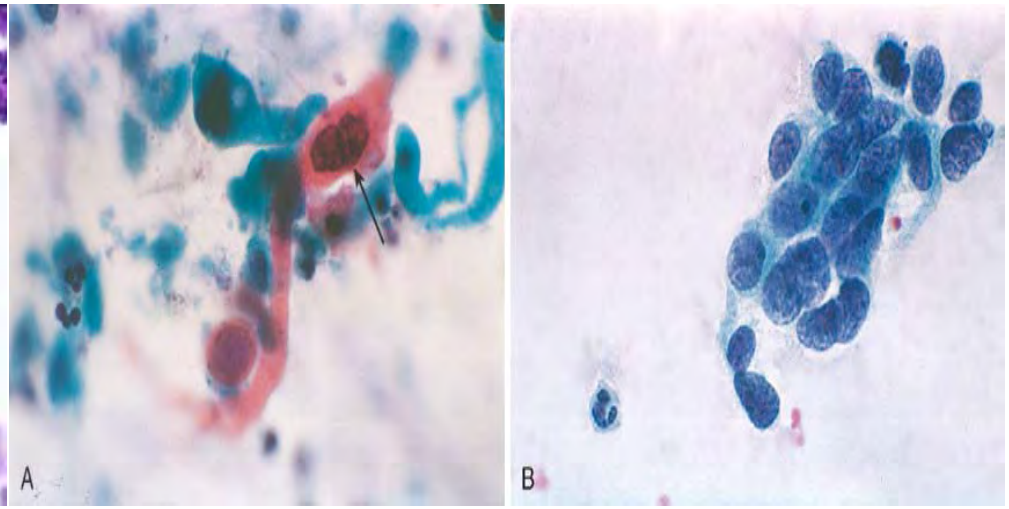

Liquide d'aspiration bronchique: Carcinome épidermoïde

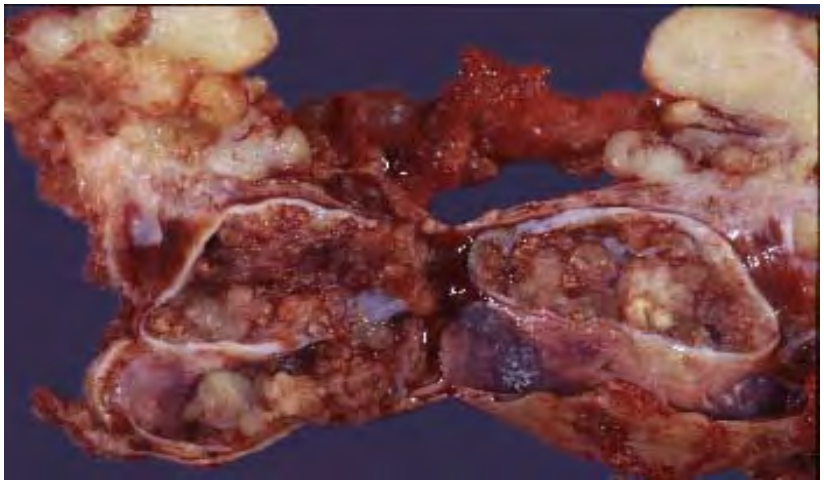

Cystadénocarcinome papillaire de l'ovaire

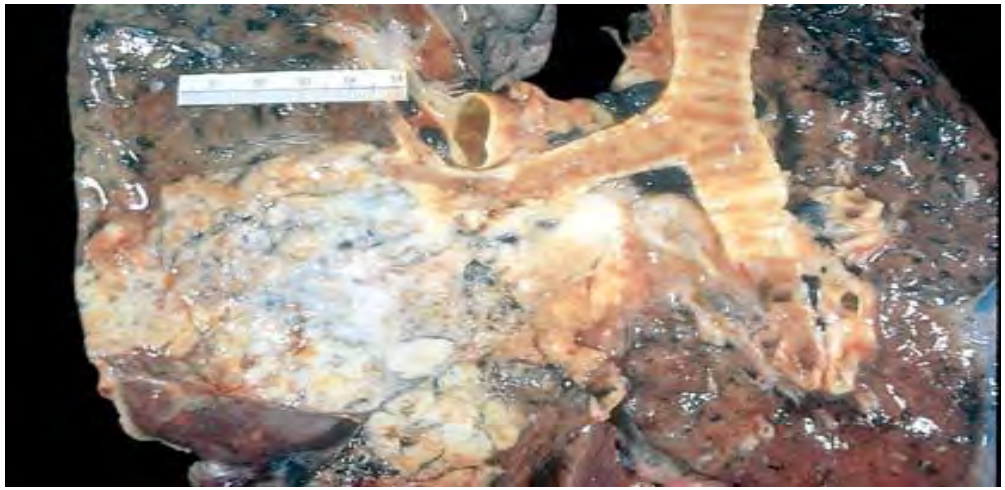

Poumon: Carcinome épidermoïde

Examen des coupes histologiques

- Coloration HE: constitue la base du diagnostic anatomopathologique (type histologique, grade, stade, limites).
- Techniques complémentaires: confirme ou précise le diagnostic.
- Colorations histochimiques: mise en évidence de particularités des cellules tumorales (ex : mucosécrétion avec le bleu Alcian).

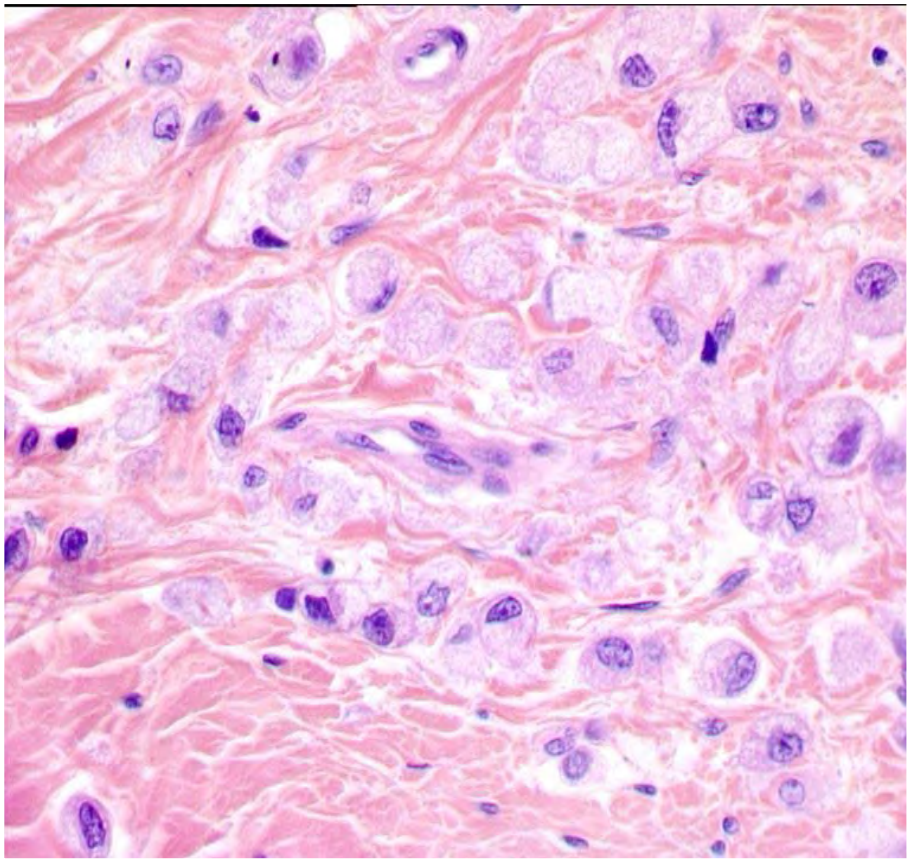

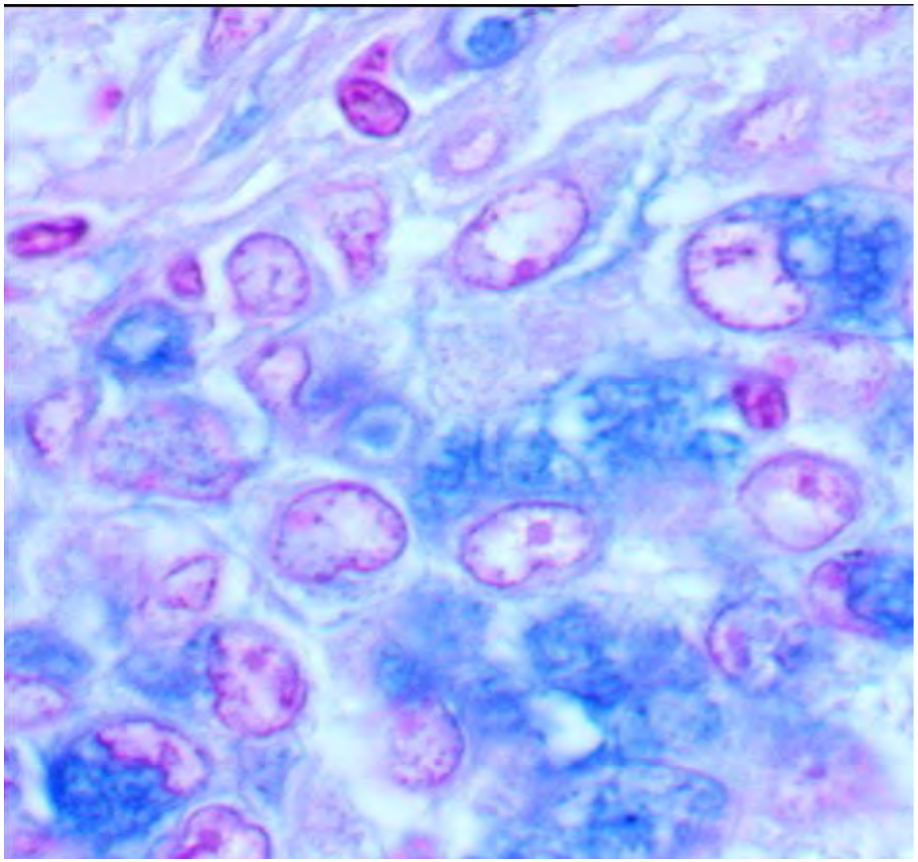

11.1.3. Immunohistochimie

L'utilisation de combinaisons d'anticorps dont le choix est orienté par l'étude histologique permet de préciser dans la plupart des cas la nature des tumeurs peu différenciées et l'origine primitive des métastases.

Des anticorps permettent de déterminer la nature des filaments intermédiaires du cytosquelette des cellules:

- filaments de cytokératine dans les cellules épithéliales,
- filaments de vimentine dans les cellules conjonctives,
- filaments de desmine dans les cellules musculaires,
- neurofilaments dans les cellules nerveuses.

Les marqueurs de surface sont aussi spécifiques de types cellulaires : antigène CD20 (lymphocyte B),

Antigène épithélial de membrane (cellules épithéliales),

HMB45 (mélanocytes), thyroglobuline (thyroïde).

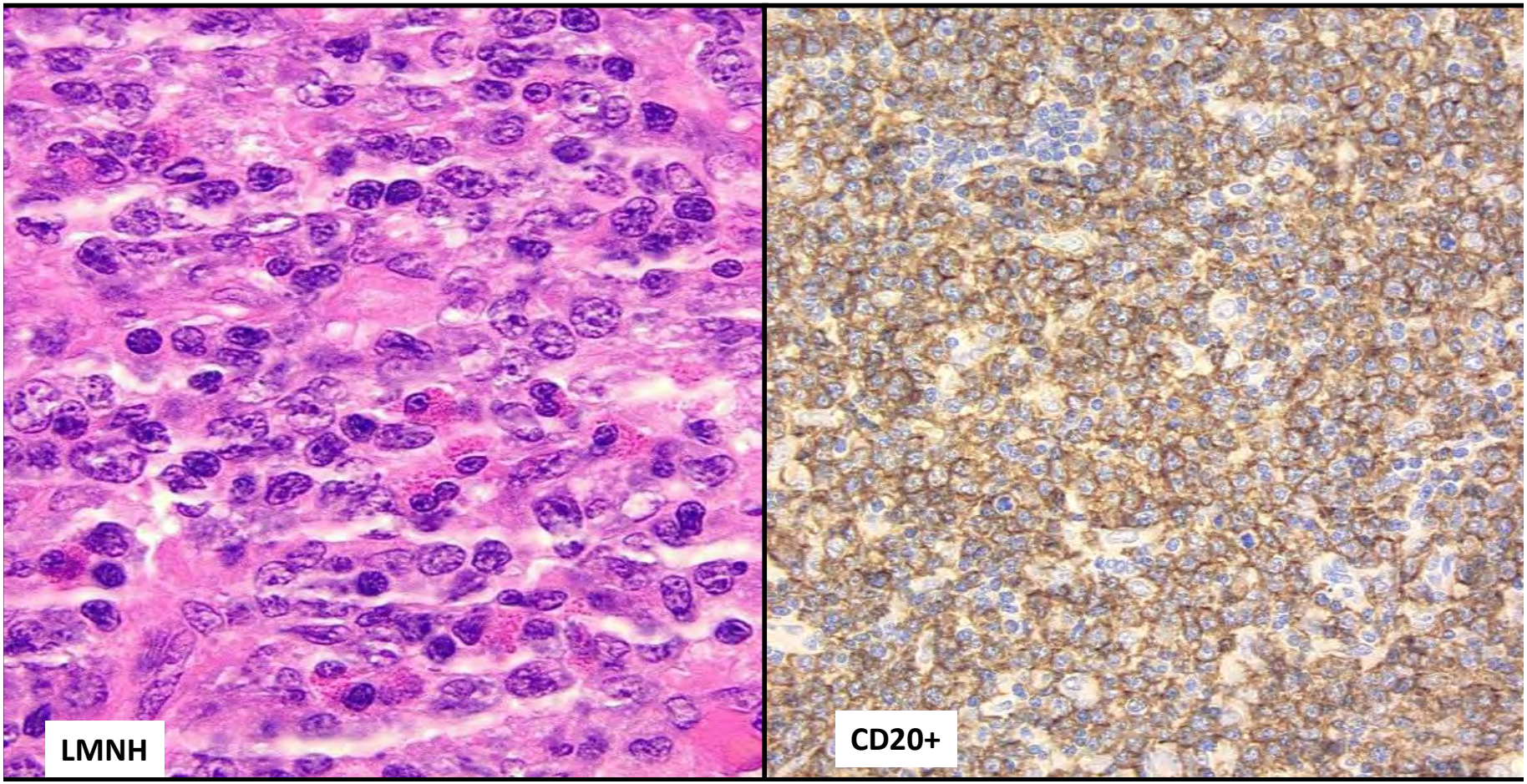

Dans le cancer du sein:

Expression des récepteurs hormonaux renseignent sur la réponse à un traitement anti-hormonal

Surexpression de Her2 renseignent sur la réponse à une thérapie ciblée.

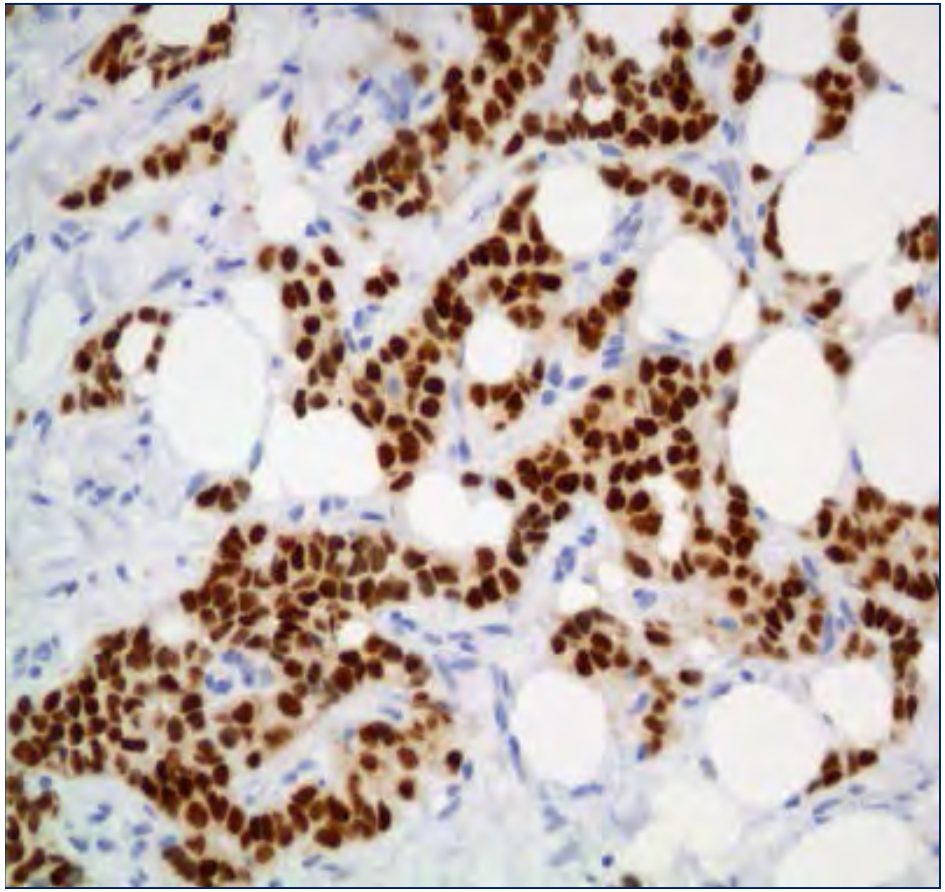

Récepteurs hormonaux

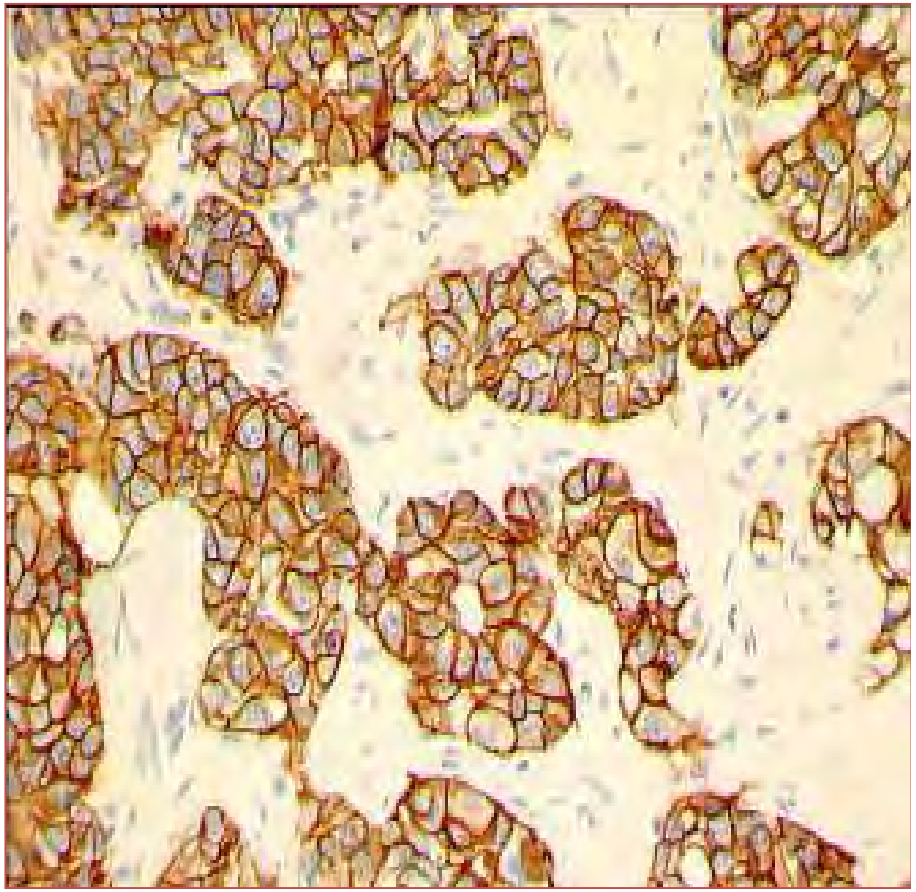

Her2

11.4. Biologie moléculaire

Mettent en évidence des altérations moléculaires survenues dans les cellules tumorales. Elles peuvent être réalisées sur coupe histologique (ex : hybridation *in situ*) ou après extraction de l'un des constituants moléculaire du tissu.

Ces techniques ont une valeur diagnostique et pronostique et peuvent aider à prévoir la réponse à une thérapie ciblée (théranostique), ou à diagnostiquer une prédisposition héréditaire à développer un cancer.

Les altérations génétiques apparaissent successivement au cours de la croissance d'une tumeur. Certaines de ces anomalies sont récurrentes, c'est-à-dire que le même type d'anomalie survient avec une fréquence élevée dans un type de tumeur donné.

Réarrangements chromosomiques

Ces anomalies sont assez fréquentes dans les lymphomes et les sarcomes.

Aident au typage des lymphomes (ex: t(8 ;14) des lymphomes de Burkitt, t(2 ;5) des lymphomes anaplasiques),

des sarcomes (ex : t(X ;18) des synovialosarcomes)

ou des tumeurs pédiatriques.

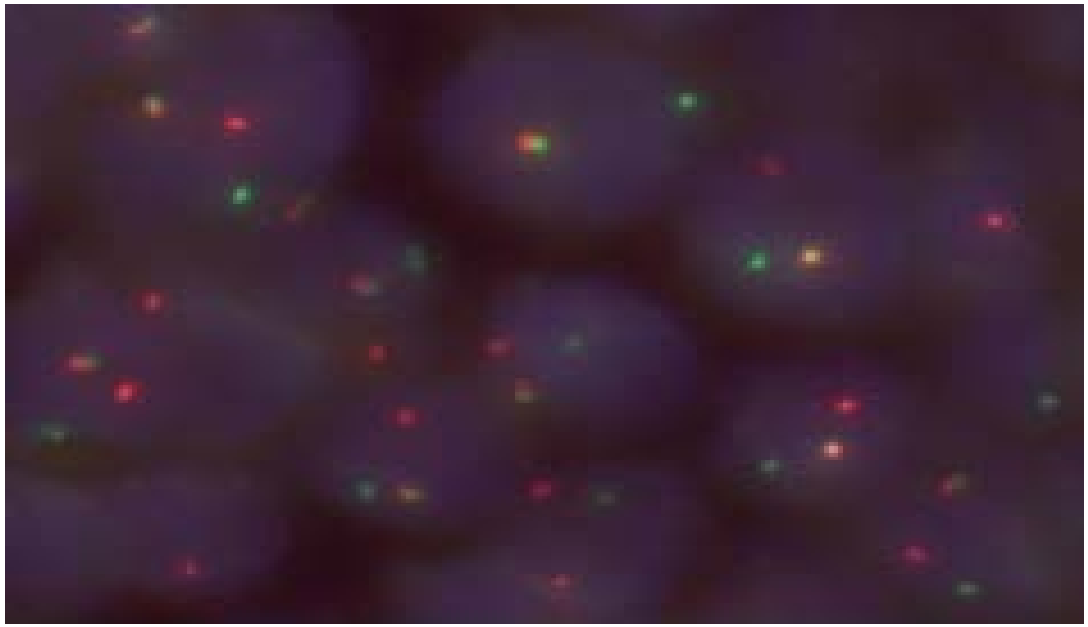

Détection par FISH sur noyau interphasique d'une translocation impliquant le proto-oncogène c-myc dans les cellules de ce lymphome

Autres altérations chromosomiques

Anomalies de nombre (hyperploïdie), ou de structure (l'isochromosome 17q dans les médulloblastomes).
Dans les tumeurs à un stade avancé, ces altérations peuvent être très complexes, et différentes d'une cellule à l'autre (sous-clones).

Amplifications géniques

Valeur pronostique (ex : mauvais pronostic des neuroblastomes ayant une amplification de c-myc).

Valeur pronostique et prédictive d'une réponse à une thérapie ciblée (ex: HER2 dans des carcinomes mammaires ou gastriques)

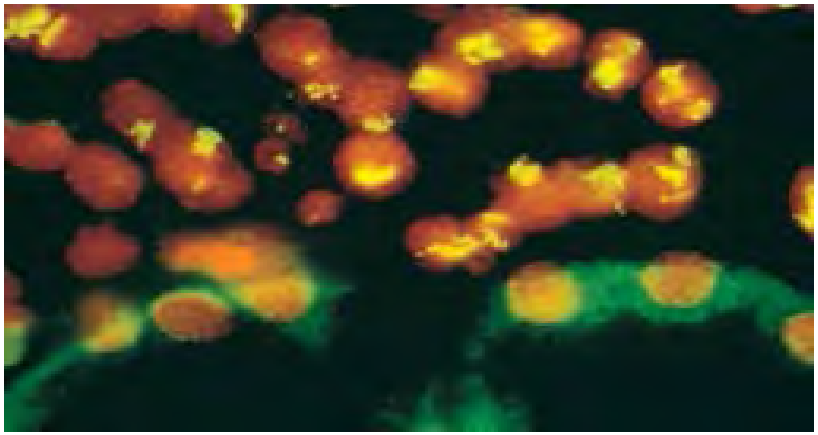

Neuroblastome: Amplification de c-myc

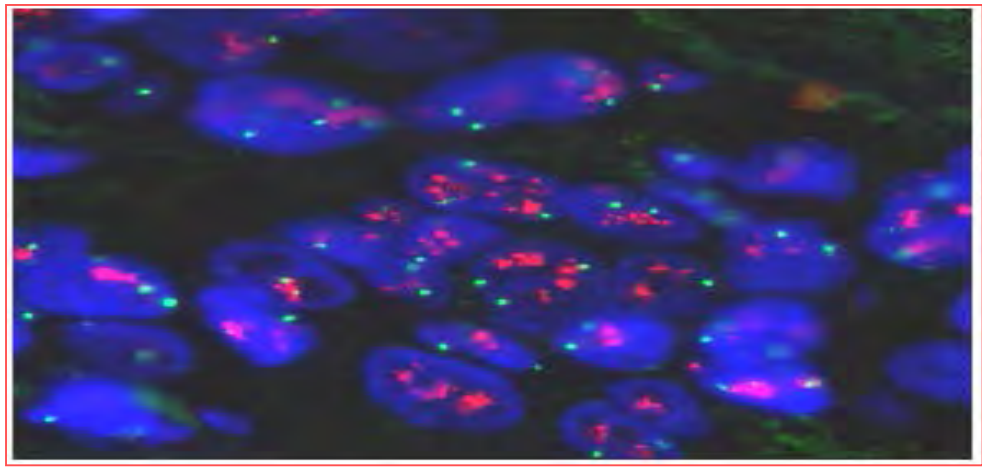

Carcinome du sein: Amplification de Her2

L'instabilité génétique

Dans les adénocarcinomes colorectaux, l'instabilité génétique a été opposée à l'instabilité chromosomique. Elle est liée à un défaut de réparation de l'ADN, qui peut être d'origine héréditaire (syndrome de Lynch) ou acquis (formes sporadiques).

Mutations d'un gène

Elles peuvent être spécifiques d'une tumeur (ex : gène *KIT* pour les tumeurs stromales digestives).

Clonalité d'une tumeur

Elle peut être établie par la mise en évidence du réarrangement clonal des gènes codant pour les immunoglobulines ou pour le récepteur de cellules T (pour les lymphomes) ou par la mise en évidence d'une inactivation clonale du chromosome X (chez les femmes).

12. Collaboration au sein de l'équipe médicale

Le médecin qui prescrit ou effectue un prélèvement en vue d'un examen anatomopathologique doit toujours garder à l'esprit que celui-ci doit permettre de faire un diagnostic. Ce prélèvement doit donc être:

· aussi représentatif que possible de la tumeur

· acheminé dans les conditions appropriées (fixation++)

· associé à des informations cliniques

Après avoir fait une synthèse des lésions macro- et microscopiques et des altérations moléculaires, le pathologiste confronte ses conclusions avec les données cliniques, radiologiques et biologiques afin d'établir un diagnostic définitif.